

A stylized illustration of a microscope. A bright green beam of light enters from the top left, passing through the eyepiece and illuminating the specimen stage. The microscope body is rendered in dark green and black tones. The background is a dark teal color with a subtle grid pattern.

perspectivas
MEDICINA LEGAL E
PERÍCIAS MÉDICAS

EXPERIÊNCIA
PROFISSIONAL E
FUNDAMENTOS
CIENTÍFICOS

perspectivas

MEDICINA LEGAL E
PERÍCIAS MÉDICAS

ANO 2
EDIÇÃO Nº 8
NOVEMBRO 2018

LIVOR MORTIS NA PRÁTICA MÉDICO-LEGAL

LIVOR MORTIS IN MEDICO-LEGAL PRACTICE

Nilo Jorge Rodrigues Gonçalves (*)

(*) Universidade do Estado do Rio de Janeiro, Rio de Janeiro-RJ, Brasil.

nilo@uerj.br

RESUMO

O *livor mortis* talvez seja o fenômeno cadavérico menos explorado em Medicina Legal. Bem explorada, a lividez pode trazer importantes contribuições no que concerne à constatação da realidade da morte, ao diagnóstico da causa da morte, à cronotanatognose e a outros aspectos relacionados à perícia da morte. Os livores de hipóstase requerem melhor estudo.

Palavras-chave: lividez, fenômeno cadavérico, cronotanatognose, tanatologia forense.

ABSTRACT

Livor mortis is perhaps the less explored corpse-related phenomenon in Legal Medicine. If well explored, lividity can bring important contributions in ascertaining the reality of death, the diagnosis of the cause of death, the chronothanatognosis and other aspects related to the death examinations. The livors of hypostasis require further studies.

Keywords: lividity, cadaverous phenomenon, chronothanatognosis, forensic thanatology.

1. INTRODUÇÃO

Cessada a circulação com a morte do indivíduo, caída a zero a pressão intravascular, o sangue se torna refém da força da gravidade e, no interior da rede vascular dos tecidos em geral – verdadeiro sistema de vasos comunicantes –, migra lentamente para se acumular nos vasos das áreas anatômicas que ficaram voltadas para baixo, isto é, para o solo. Assim, nos indivíduos de pele pouco pigmentada, com mais facilidade, passa-se a perceber na superfície do corpo o surgimento de pequenas manchas isoladas, com

tonalidade cinza-arroxeadas. Essas pequenas manchas, aumentando de tamanho e confluindo, formam manchas mais extensas que vão ocupando as áreas mais declives do cadáver. Tem origem desse modo o que se denomina lividez cadavérica, livores de hipóstase, manchas hipostáticas, *livor mortis* – do latim *livor*, cor de chumbo, cor escura, cor lívida, lividez, livor (1) –, certamente o mais óbvio dos fenômenos cadavéricos. Às áreas anatômicas antagonicamente localizadas, que ficaram “vazias de sangue”, resta o palor cadavérico tão característico da morte, com cor de marfim ou de cera velha, no dizer de Afranio Peixoto (2). Diversos fatores interferem diretamente no fluxo do sangue para a formação dos livores cadavéricos. O calibre dos vasos e a viscosidade do sangue são considerados dois importantes fatores. A exposição do corpo ao calor é capaz de dilatar o diâmetro dos vasos cutâneos; o frio, o inverso. Se o sangue tem viscosidade diminuída e os vasos que o contêm estão dilatados, sua migração para as áreas declives ocorre mais rapidamente, facilitando e antecipando o surgimento dos livores de hipóstase. Nisso pode estar a explicação para a precocidade ou o retardo no aparecimento dos livores, bem como para as diferentes intensidades com que eles se apresentam em algumas variadas formas de morte. Os livores de hipóstase constituem um fenômeno cadavérico de etiologia física e são considerados um sinal tardio de realidade da morte. Nos casos em que os livores de hipóstase se mostram bem evidentes, é possível perceber com relativa facilidade o limite natural entre áreas com e sem livores (Fig. 1), demarcado quase que por uma linha divisória. Na literatura clássica, consagrados tratadistas como Genival de França (3), seguindo Lorenzo Borri, costumam classificar os livores de

hipóstase no grupo dos fenômenos cadavéricos abióticos consecutivos, carro-chefe nos capítulos dedicados à Tanatologia Forense.

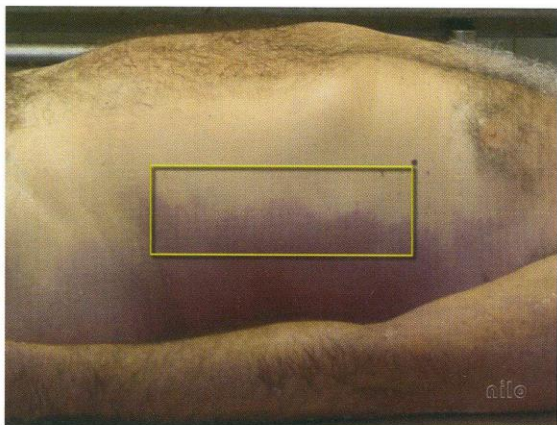


Fig. 1: Aspecto característico do limite natural de formação dos livores cadavéricos. No retângulo, esse limite é bem evidente, quase linear. Corpo periciado pelo autor.

Se o cadáver jaz em decúbito dorsal, como é comum, os livores se concentram nas regiões posteriores do corpo (Fig. 2); se em decúbito ventral, nas regiões anteriores (Fig. 3); se permanece por algum tempo sustentado em posição vertical, concentram-se nos membros inferiores, nos antebraços e nas mãos (Fig. 4). Permanecendo o corpo por algumas horas na mesma posição, a prolongada pressão passiva do sangue sobre a parede de pequenos vasos pode romper alguns deles, dando formação a petéquias *post mortem*, como sói ocorrer, por exemplo, nos membros inferiores de cadáveres mantidos algumas horas em suspensão completa por laço de forca (Fig. 5). Hygino Hércules recomenda atenção ao legista para não confundir essas petéquias com equimoses produzidas em vida (4). Modificado o decúbito do corpo depois da formação dos livores, e nas primeiras horas de morte, o sangue pode migrar outra vez para as novas áreas que se tornaram declives, de modo similar ao que ocorre com a areia em uma ampulheta invertida, fazendo variar a localização dos livores que, surgindo nas novas áreas, vão desaparecendo gradualmente daquelas em que primitivamente se formaram. Os

livores respeitam as áreas submetidas à compressão. Nos pontos de apoio do corpo, onde os capilares e vênulas dos tecidos impressados tiveram sua repleção bloqueada, os livores não têm chance de se formar. Fato semelhante é o que ocorre nos pontos do cadáver que ficaram submetidos à pressão exercida por peças do vestuário ou por outros objetos justapostos ao corpo, que algumas vezes chegam a deixar, na falha da mancha hipostática, a silhueta capaz de identificar sua forma (Fig. 6). Pela mesma razão, os livores também podem faltar nos setores corporais em que se tenham formado pregas ou dobras acentuadas da pele, como no pescoço e nas regiões inferiores do abdome. No pescoço, especial atenção deve ter o examinador para não confundir meras falhas lineares e transversais dos livores com sulcos decorrentes de constrição cervical por laço. Nas cicatrizes, devido à escassa vascularização, os livores também não surgem, ou surgem de modo tímido.

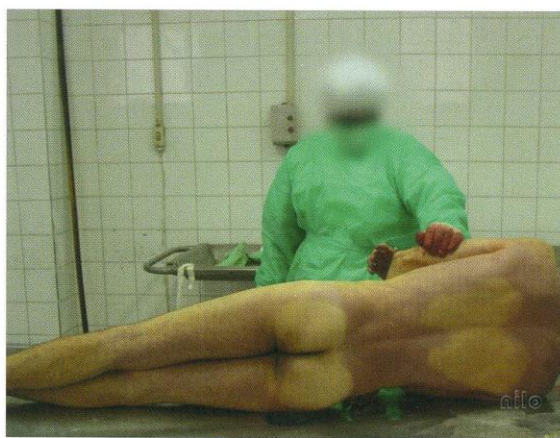

Fig. 2: Aspecto característico dos livores em um cadáver que permaneceu por algum tempo em decúbito dorsal. Corpo periciado pelo autor.

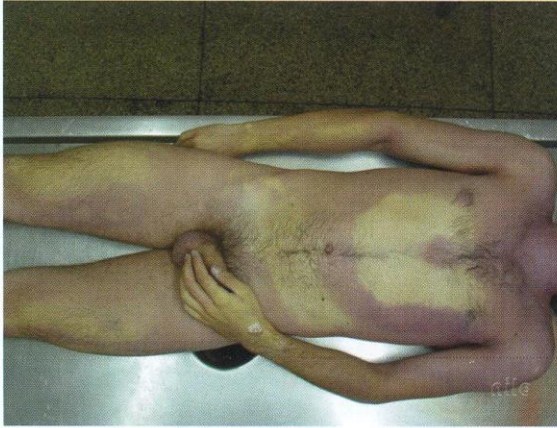

Fig. 3: Aspecto característico dos livores em um cadáver que permaneceu por algum tempo em decúbito ventral. Corpo periciado pelo autor.

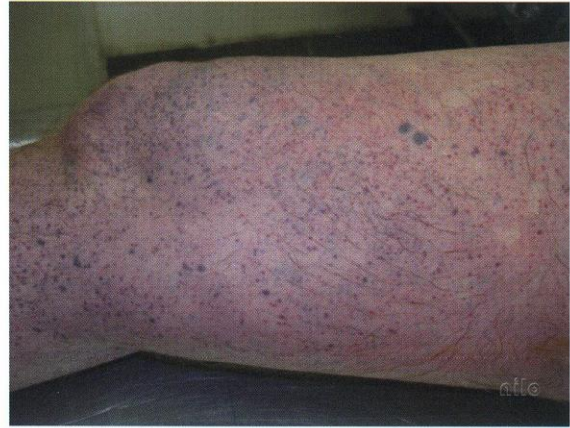

Fig. 5: Petéquias *post mortem* visíveis no membro inferior direito de um cadáver que permaneceu por algum tempo completamente sustentado em laço de forca. Corpo periciado pelo autor.

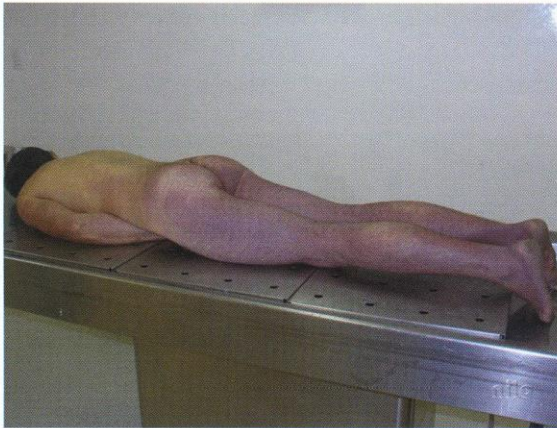


Fig. 4: Aspecto característico dos livores em um cadáver que permaneceu por algum tempo completamente suspenso em laço de forca. Corpo periciado pelo autor.

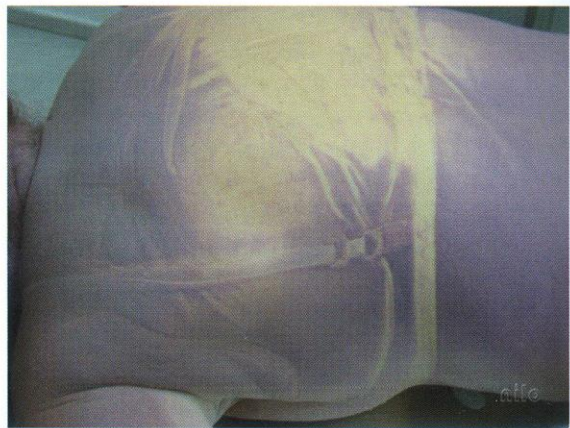

Fig. 6: Aspecto característico dos livores cujo nítido desenho das falhas identifica a pressão exercida por um sutiã sobre a pele do cadáver. Corpo periciado pelo autor.

Os livores de hipóstase também podem ser demonstrados através de incisões realizadas na pele do cadáver, que, nas áreas atingidas pelo fenômeno cadavérico, deixam surgir sangue dos pequenos vasos incisados (Fig. 7). Esse pode ser o método mais simples para a detecção de hipóstases em corpos de indivíduos com pele bem pigmentada.

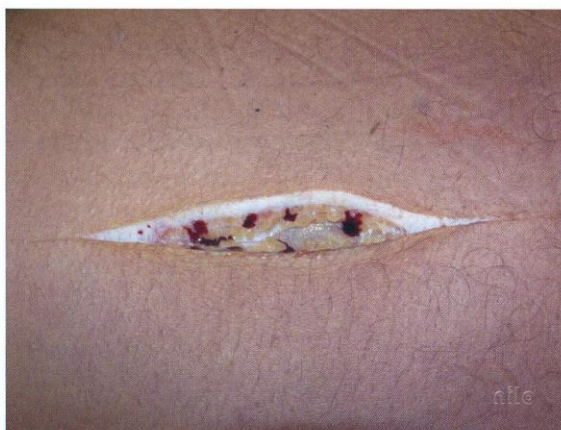

Fig. 7: Demonstração da lividez cadavérica através de incisão na pele. Notar o sangue que surge de vasos incisados, na forma de pequenos pontos escuros. Corpo periciado pelo autor.

1.1 LIVOR E EQUIMOSE

Em determinadas situações, torna-se fundamental saber se a mancha em observação é de fato livor ou se trata de equimose. Embora sejam entidades distintas, podem, em alguns casos, ser confundidas uma com a outra. O primeiro ponto a ser levado em conta na distinção está relacionado com elementos conceituais de ambas. Enquanto o livor de hipóstase constitui um fenômeno cadavérico, desencadeado pela estase intravascular do sangue em razão da força da gravidade, a equimose resulta da infiltração nas malhas do tecido pelo sangue extravasado. Livor é, portanto, acontecimento *post mortem*; equimose, ocorrência *intra vitam*. A localização anatômica dos livores é determinada pela força da gravidade; a das equimoses, não, porquanto, sua instalação está relacionada, em regra, com o ponto em que se dá a ação que as produz. Na prática pericial, a distinção

entre livor e equimose não costuma representar dificuldade para o necropsista quando as examina separadamente. Dúvidas podem surgir, no entanto, ante a possibilidade de superposição, isto é, da existência de equimose em área onde se instalaram livores de hipóstase. No cadáver recente, quase sempre a incisão da área anatômica questionada é suficiente para que se desfaça a dúvida, revelando o sangue que surge dos diminutos vasos incisados, em meio a tecido “limpo”, no caso de apenas livor; ou então mostrando o tecido infiltrado por sangue, que não se consegue remover de todo, mesmo com lavagem, no caso de equimoses. Se a macroscopia não for convincente, não deve o perito hesitar em recorrer a técnicas microscópicas subsidiárias.

1.2 VARIAÇÕES TONAIS

Como a percepção dos livores de hipóstase está diretamente vinculada à presença do sangue na rede vascular superficial do cadáver, é compreensível que modificações na tonalidade natural do sangue impliquem livores com cores variadas, diferentes da usual coloração plúmbea. Mortes decorrentes de algumas causas específicas costumam conferir tom *sui generis* às manchas hipostáticas. Assim, por exemplo, nas mortes por asfixia em geral, com teores elevados de hemoglobina reduzida no sangue, os livores tendem a ser mais escuros (Fig. 8); nos casos de morte com intoxicação pelo monóxido de carbono, que leva à formação de carboxiemoglobina, deixando o sangue com tonalidade vermelho-acarminada, os livores retratam essa cor (Fig. 9). A multiplicidade de tons com que os livores podem se apresentar constitui um fato de grande importância em perícia médico-legal porquanto pode representar um auxílio para nortear o diagnóstico de algumas causas da morte.

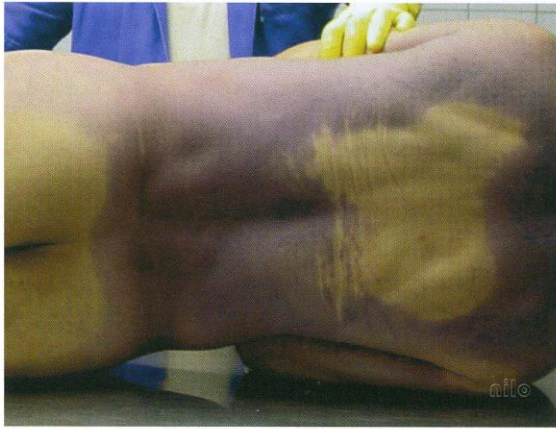

Fig. 8: Livores de hipóstase acentuadamente escuros em um caso de morte por asfixia. Corpo periciado pelo autor.

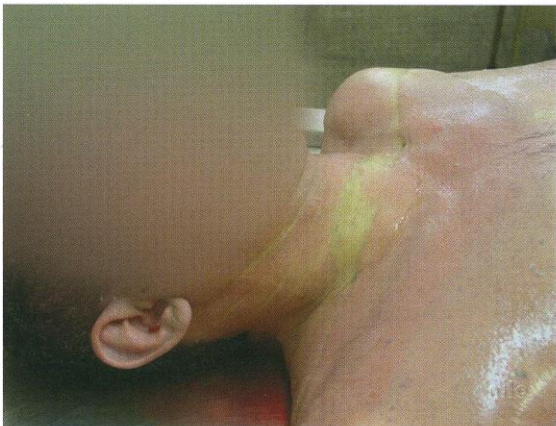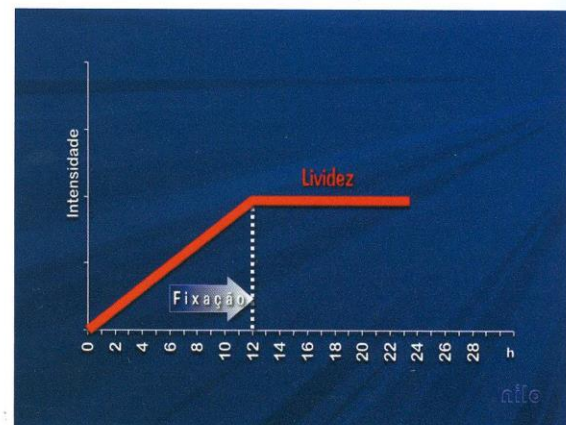


Fig. 9: Livores acarminados, concentrados nas regiões anteriores do cadáver, em um caso de morte causada por intoxicação por monóxido de carbono, confirmada por exame toxicológico forense. Corpo periciado pelo autor.

Nos cadáveres de indivíduos anemiados por processos patológicos ou que sofreram grande perda sanguínea no período pré ou perimortal, os livores são pouco intensos, se não imperceptíveis.

1.3 EVOLUÇÃO DA LIVIDEZ CADAVERICA E CRONOTANATOGNOSE

Lividez cadavérica é o fenômeno de instalação progressiva e sujeito à influência de inúmeras variáveis intrínsecas, inerentes ao próprio corpo, e extrínsecas, relacionadas ao ambiente em que ele está. A cronotanatognose baseada exclusivamente nos livores é temerária e deve ser evitada. Ainda mais que a avaliação do fenômeno, não sendo expressa em grandeza numericamente aferível, é embasada na percepção visual, critério subjetivo. Henssge e Madea (5), renomadas autoridades em estimativa do intervalo pós-mortal, qualificam os livores, e igualmente a rigidez cadavérica, como os parâmetros de menor significância para esse mister. Contudo, quando associada a outros fenômenos cadavéricos e a outros parâmetros cronotanatognósticos, a lividez pode, sim, agregar significativa contribuição para uma estimativa mais aproximada do intervalo pós-mortal. Para fins práticos, sem maiores pretensões de precisão matemática, é aceitável dizer que, no clima quente das latitudes tropicais, os livores de hipóstase podem ser percebidos com facilidade já nas primeiras horas após a morte, intensificando-se lentamente até atingir seu auge, o que ocorre próximo das 12 horas seguintes ao decesso. Por volta das seis horas após a morte do indivíduo, é possível notar o início da fixação dos livores (Gráf. 1).



Gráf. 1: Representação gráfica aproximada da evolução da lividez cadavérica em clima tropical.

Uma vez fixados, os livores deixam de migrar para outras regiões corporais quando se modifica a posição do cadáver. A fixação ou não dos livores pode ser avaliada pela simples compressão digital da mancha – clareada a área comprimida, não houve ainda a fixação (Fig. 10). Para Garrido e Naia (6), os métodos de uso corrente na investigação dos fenômenos cadavéricos em geral carecem de objetividade, consomem muito tempo e não podem ser feitos *in situ*, pela perícia de local, retardando a investigação e reduzindo sua eficiência.

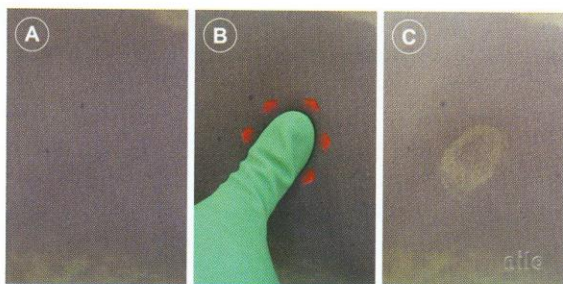


Fig. 10: Compressão digital em área com livores de hipóstase não fixados. Em A, aspecto anterior à compressão; em B, momento da compressão; em C, aspecto após a compressão. Corpo periciado pelo autor.

Outrora, a fixação dos livores já foi considerada uma consequência da coagulação intravascular do sangue depois da morte. Atualmente, conforme Madea e Knight (7), a fixação dos livores é atribuída principalmente à concentração dos eritrócitos, em razão do extravasamento transcápsular da fase líquida sanguínea, e, secundariamente, à hemólise e difusão da hemoglobina, que têm início um pouco mais tarde, impregnando os tecidos com o pigmento hemoglobínico.

A localização dos livores de hipóstase, fixados ou não, pode assumir papel relevante na investigação criminal. O encontro de um cadáver no interior de

um carro trancado, debruçado sobre o volante do veículo e tendo uma ferida típica de entrada de projétil de arma de fogo na região temporal direita, estando sobre o piso do automóvel uma pistola com sinais de disparo recente, permite construir com facilidade a certeza de um suicídio. A presença, no entanto, de intensos livores de hipóstase localizados nas regiões dorsais do corpo desconstrói, com a mesma facilidade, essa certeza, garantindo que a vítima não pode ter morrido naquela posição.

Manifestado o início da putrefação, torna-se inconfiável qualquer apreciação tanatológica com base no aspecto dos livores, em face das alterações cromáticas que passa a apresentar o cadáver, inerentes ao fenômeno transformativo destrutivo.

1.4 HIPÓSTASES VISCERAIS

As hipóstases não poupam vísceras nem outros órgãos internos, determinando modificações significativas em sua coloração. Essas modificações *post mortem* devem merecer toda a atenção do necropsista para não as confundir com expressões de quadros patológicos que possam conduzi-lo a interpretações periciais equivocadas. Nos cadáveres que ficaram durante algum tempo em decúbito dorsal, manchas escurecidas, resultantes da hipóstase sanguínea, que costumam se formar na parede posterior do coração (Fig. 11) e na metade posterior do septo interventricular, podem parecer, a olhos pouco experientes, áreas de infarto do miocárdio. Em circunstâncias similares, as porções posteriores dos lobos pulmonares que ficaram voltadas para baixo se tornam, também pela hipóstase, mais escurecidas que o restante dos pulmões (Fig. 12). Calabuig e Canãdas (8) assinalam que, olhando contra a luz as alças intestinais, observa-se uma sucessão de partes lívidas e pálidas quando se trata de um quadro de hipóstase visceral.

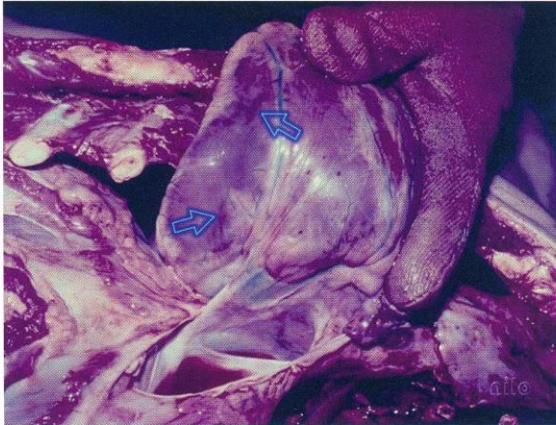


Fig. 11: Manchas escurecidas, indicadas pelas setas, na parede posterior do coração, resultantes da hipóstase visceral. Corpo periciado pelo autor.

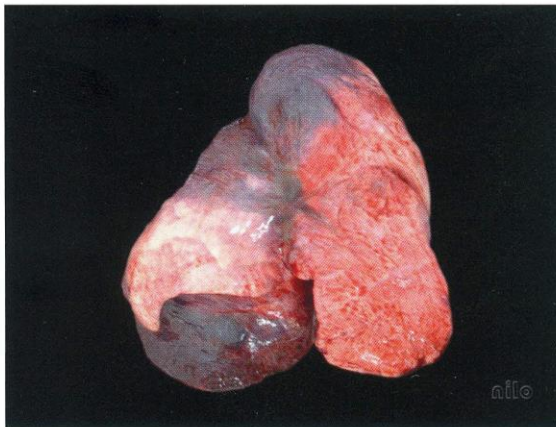


Fig. 12: Hipóstase visceral nas porções posteriores, que permaneceram voltadas para baixo, dos lobos pulmonares. Notar o contraste de tonalidade com as partes do órgão que ficaram voltadas para cima. Corpo periciado pelo autor.

2. CONSIDERAÇÕES FINAIS

Em que pese a lividez hipostática não ser um tema que pareça despertar grande interesse para estudo e não constituir um parâmetro que isoladamente ofereça a acurácia pretendida para aplicação em cálculos tanaológicos, porquanto sua avaliação se sujeita a inevitáveis desvios inerentes à subjetiva

observação individual, é inegável que os livores encerram em si uma significativa fonte de informações que, bem explorada pelo perito, pode fornecer dados de inestimável valia no cotidiano da prática médico-legal. De modo resumido, é possível dizer que a lividez não só constitui um sinal positivo para o diagnóstico de realidade da morte, mas também, com as devidas reservas, da elucidação da própria causa da morte. Acrescente-se a contribuição que os livores de hipóstase podem oferecer para a cronologia da morte, mormente se conjugados aos demais fenômenos cadavéricos e a outros parâmetros aplicáveis à estimativa do intervalo pós-morte. E se some, ainda, a importância que podem assumir os livores, em perinecropsia, para algumas conclusões de extraordinário valor na investigação criminal, como a de manipulação do cadáver prévia à realização da perícia. Isso, por si só, já faz do *livor mortis* um objeto merecedor de mais estudos...

3. REFERÊNCIAS BIBLIOGRÁFICAS

1. Ferreira AG. Dicionário de Latim-Português. Porto: Porto Editora; 1987.
2. Peixoto A. Medicina Legal. 8ed. Rio de Janeiro: Francisco Alves; 1938.
3. França GV. Medicina Legal. 11ed. Rio de Janeiro: Guanabara Koogan; 2017.
4. Hércules HC. Medicina Legal - Texto e atlas. 2ed. Rio de Janeiro: Atheneu; 2014.
5. Henssge C, Madea B. Estimation of the time since death in the early post-mortem period. *Forens Sci Int.* 2004; 144: p 167-175.
6. Garrido RG, Naia MJT. Cronotanatognose: a influência do clima tropical na determinação do intervalo post-mortem. *Lex Humana.* 2014; 6: p 180-195.
7. Madea B, Knikght B. Postmortem Lividity – Hypostasis and Timing of Death. In: Madea B. *Estimation of the Time since Death.* 3ed. Boca Raton: CRC Press; 2015.
8. Calabuig JAG, Cañadas EV. Medicina legal y toxicología. 6ed. Barcelona: Masson; 2004.

perspectivas

MEDICINA LEGAL E
PERÍCIAS MÉDICAS

COORDENADOR

Prof. Dr. Jose Jozefran Berto Freire (ABMLPM – São Paulo, SP)

EDITORA EXECUTIVA

Liege Gonzalez Jung (Indexa Editora – Rio de Janeiro, RJ)

CONSELHO EDITORIAL

Prof. Dr. Aurélio Luna Maldonado (Universidad de Murcia, Espanha)
Prof. Dr. Daniel Romero Muñoz (Faculdade de Ciências Médicas da Santa Casa – São Paulo, SP)
Prof. Dr. Duarte Nuno Pessoa Vieira (Universidade de Coimbra, Portugal)
Prof. Dr. Fernando Verdu Pascual (Universidad de Valencia, Espanha)
Prof. Dr. Francisco Corte Real Gonçalves (Instituto Nacional de Medicina Legal, Portugal)
Prof. Dr. Genival Veloso de França (Universidade Federal da Paraíba, PB)
Prof. Dr. Hugo Rodriguez Almada (Universidad de la Republica, Uruguai)
Prof. Dr. Hygino de Carvalho Hércules (Unievangélica – Anápolis, GO)
Prof. Dr. Ivan Dieb Miziara (Universidade de São Paulo)
Prof. Ms. Jarbas Simas (INSS – São Paulo, SP)
Dr. Jonas Borracini (Instituto de Medicina Social de São Paulo, SP – IMESC)
Prof. Dr. Jorge Bermudez (Facultad de Medicina de Buenos Aires, Argentina)
Prof. Dr. Lucas Pedroso Fernandes Ferreira Leal (Instituto de Medicina Social de São Paulo, SP -IMESC)
Prof. Dr. Luiz Airtton Saavedra de Paiva (Polícia Civil do Estado de São Paulo – São Paulo, SP)
Prof. Dr. Reginaldo Inojosa Campelo (Universidade de Pernambuco – Recife, PE)
Prof. Dr. Renato Evando Moreira Filho (Universidade Federal do Ceará – Fortaleza, CE)
Prof. Dra. Rosa Amélia Andrade Dantas (Universidade Federal do Sergipe – Aracaju, SE)
Prof. Ms. Sami Abder Rahim Jbara El Jundi (Universidade Federal do Rio Grande do Sul – Porto Alegre, RS)
Prof. Dr. Saul Pantoja Vacafior (Sociedade Peruana de Medicina Legal, Peru)
Dra. Viviam Paula Lucianelli Spina (Instituto de Medicina Social de São Paulo, SP – IMESC – Mestrado em Medicina (Ginecologia
Universidade Federal de São Paulo, SP)
Prof. Dr. Zulmar Coutinho (Universidade Federal de Santa Catarina – Florianópolis, SC)

EDIÇÃO E PRODUÇÃO: Liege Gonzalez Jung | Indexa Editora

ILUSTRAÇÃO DA CAPA: Marco Antônio Gomes | Moiré Art

DESIGN E DIAGRAMAÇÃO: André Fabro | Moiré Art

REVISÃO: Ângela Moraes

IMPRESSÃO: Ipsis Gráfica e Editora

Perspectivas em Medicina Legal e Perícias Médicas (PERSPECTIVAS) é a revista oficial da Associação Brasileira de Medicina Legal e Perícias Médicas (ABMLPM). É uma revista científica, lançada em outubro de 2016 com periodicidade quadrimestral, dedicada à divulgação e desenvolvimento científico da Medicina Legal e da Perícia Médica no Brasil e no mundo. Tem acesso livre e gratuito de acordo com a licença *Creative Commons* e é publicada pela ABMLPM e produzida pela Indexa Editora.

ABMLPM - Associação Brasileira de Medicina Legal e Perícias Médicas - afiliada à AMB

Escritório Administrativo - Av. Brigadeiro Luiz Antônio, 278 - 7º andar - Bela Vista

São Paulo-SP CEP: 01318-901

Fone: + 55 (11) 3101-5994 | Celular: + 55 (11) 97403-4818

